「外反母趾について」

先日、私の外来に外反母趾の患者さんが3人来診されました。すべて女性のかたで、それぞれ20歳台、50歳台、80歳台のちょうど30歳間隔の患者さん達でした。

外反母趾の程度もそれぞれ軽症、中等症、重症でありました(実際に荷重時背底X線像で外反母趾診療ガイドラインに従って評価すると20歳台のかたは両足軽症、50歳台のかたは両足中等症(**図1**)、80歳台のかたは、右は中等症、左は重症でした(**図2**))。いずれも母趾MTP関節(先端から2番目の関節)内側の突出【バニオン】をみとめ、同部の発赤、腫脹、痛みを訴えられました。足全体の評価としては、いずれも開張足(足の横アーチの拡大)をみとめ、50歳台、80歳台のかたは内反小趾を認め、80歳台のかたでは外反扁平足(足の縦アーチの低下、後足部回内変形)に加え、膝関節は内反変形を呈し内側型の変形性膝関節症をともなっていました。職業を伺いますと80歳台のかたはさすがに現役を引退されていますが、20歳台、50歳台のかたは、いずれも現役でハイヒールや先細のパンプスなどの着用が会社側から要求される接客業に従事しておられました。

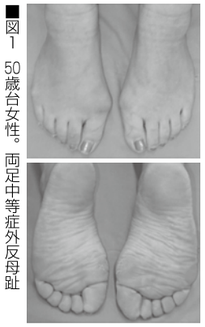
■図1　50歳台女性。両足中等症外反母趾

■図2　80歳台女性。左重症、右中等症外反母趾

外反母趾は母趾基節骨が母趾MTP関節(先端から2番目の関節)で外反・内旋した変形です。母趾MTP関節内側にバニオンを形成し、第1中足骨頭足底部に胼胝(たこ)を形成し、変形が高度になると、母趾が第2趾の底側にもぐりこみ、第2趾が背側に押し上げられて、さらに進行すると第2中足骨骨頭底側の胼胝(たこ)形成や、脱臼などを生じてくる一連の症候群です。圧倒的に女性に多く、男：女比は約1：10です。その原因としてはハイヒール、女性、遺伝が3大要因とされています。先天性の素因が大変強い若年性外反母趾や麻痺性疾患や後脛骨筋腱機能不全症などから生じる症候性外反母趾もありますが、大部分は特発性外反母趾です。ハイヒールをはき始める20歳台前半から好発し、家庭に入るなどしてハイヒールを履かなくなると、一旦生じた変形そのものは治りませんが、疼痛は通常軽減します。ただし、いったん外反母趾が中等症まで進行してしまいますと、ハイヒールなどを履かなくても、その後、歩くだけで変形が進行し、中年になってからは普通の靴でも当たって痛むようになります。靴は足を保護するのが本来の目的ですが、いつの間にかおしゃれのための道具となり、さらにはわが国では職場で指定したハイヒールなどの着用が要求されることがしばしば見受けられ、苦痛を与える道具と化しています。健康に直接関与する靴に関して強要することは欧米では人権蹂躙と考えられますが、残念ながらわが国では制服とともに靴を指定する学校がいまだに多く存在することを見てわかるように、社会的、文化的にも非常に立ち遅れています。足の形は個人によって大きく異なり、同一規格の靴を履かせることでも多くの人に苦痛や障害を与えるのに、さらに足にとっては有害無益なハイヒールで長時間の立ち仕事をさせて、けがや足の病気になっても労働者は守られません。女性のかたにはまったくお気の毒としか言いようがありません。いっそ、外反母趾という病名で診断書を書いてもらい、ハイヒールなどの着用を禁ずるとしてもらったほうが良いでしょう。

さて、軽症でも一旦、外反母趾となったら、上記のようにハイヒールや先細のパンプスなどは一切履かない、履いても極力短時間にとどめることです。そして、少しでも素足になるなど、足を休めましょう。そして、足趾ジャンケン、Hohmann体操(**図3**)、母趾内反体操(**図4**)を根気よく励行しましょう。

■図3　Hohmann体操

■図4　母趾内反体操

これらの運動療法は、変形の進行予防に効果があるとされています。装具治療も有効です。ただ、一般の市販靴ではトーボックス(足先の空間部分)に余裕がありませんので、靴と同時に装着は困難です。靴はできれば整形靴の着用をおすすめします。軽症の外反母趾の方であれば、技術のある靴屋さん(我が国には公的な資格制度はありませんが、シューマイスター、シューフィッターなどの呼称、協会資格があります)に相談されるのも良いと思いますが、中等症以上の方は、足の外科に詳しい医師のいる医療機関を受診し、重症度チェックに加えて、潜在的な疾患、合併症などの診察評価を受けた上で、アドバイスを受けることをお勧めします。足の外科医のいる病院に出入りしている義肢装具士であれば、外反母趾装具や足底挿板などの装具はもちろん、整形靴、治療用靴も作成可能で、医療保険の適応が受けられる場合も多くお勧めです。足の変形そのものを治すためには手術が必要ですが、手術にいたるかたは決して多くはなく、手術の前にすべきことが実はたくさんあるのです。

今月の先生



岐阜市民病院　形成外科
大野義幸 先生

○専門分野
手外科、足の外科、肘関節外科、形成再建外科、微小血管外科
末梢神経外科
○役職
形成外科部長
○主な資格、認定
日本形成外科学会専門医
日本整形外科学会専門医
日本手外科学会専門医、代議員
日本肘関節外科学会評議員
日本足の外科学会会員
日本下肢救済足病学会会員
日本末梢神経学会会員
日本マイクロサージャリー学会会員
日本体育協会公認スポーツドクター
○卒業年、主な職歴
昭和60年三重大学医学部卒
昭和60年岐阜大学医学部附属病院整形外科入局
平成12年～23年　同手外科・形成外科診療班主任(臨床教授)
平成24年1月～　現職